Aus dem Krankenhaus Davos. Chefarzt Dr. P. Schreiber.

Der künstliche Pneumothorax als diagnostisches und therapeutisches Hilfsmittel bei Echinokokkus und Abszeß der Lunge.

Inaugural-Dissertation

zur

Erlangung der medizinischen Doktorwürde

der

hohen medizinischen Fakultät

der

Universität zu Basel

vorgelegt von

Hans Stöcklin
prakt. Arzt aus Bottmingen.

R. UNIV. BIBLIOTHEEK LEIDEN

VERLAGSBUCHHANDLUNG JULIUS SPRINGER IN BERLIN 1920

Von der medizinischen Fakultät genehmigt auf Antrag von

Prof. Dr. **R. Staehelin.**

Sonderabdruck aus „Beiträge zur Klinik der Tuberkulose", 46. Band 2. Heft.

Digitized by the Internet Archive
in 2026

https://archive.org/details/IA41548209_0034

Bei der Diagnose des Echinokokkus und des Abszesses der Lunge geben neben der physikalischen Untersuchung das Röntgenverfahren und die Sputumuntersuchung die wichtigsten Aufschlüsse.

Für ein operatives Vorgehen ist es nötig, sich über den Zustand der Pleura zu unterrichten, insbesondere ob und wo Verwachsungen der beiden Blätter bestehen. Inwieweit der künstliche Pneumothorax in der Beantwortung dieser Frage als topodiagnostisches Hilfsmittel dienen kann, soll an einem Echinokokkus und an einem Abszeß der Lunge gezeigt werden. Gleichzeitig ist auch der therapeutische Effekt des bei gelungener Anlegung versuchsweise weiter geführten künstlichen Pneumothorax zu besprechen.

Echinokokkus.

Krankengeschichte. L. M., geb. 1887, Metzger.

Anamnese: Familie: Vater ist Asthmatiker, Mutter nervenkrank. 8 Geschwister leben; davon leidet ein Bruder an Lungenspitzenkatarrh.

Patient war früher immer gesund, aber wegen Strabismus divergens links nicht militärdienstpflichtig. Im März 1915 wurde er zum Kriegsdienst eingezogen und geriet im September 1916 in französische Gefangenschaft. Hier zunächst bei Arbeit gutes Befinden bis Dezember 1917, dann jetzige Krankheit: Beginn mit heftigem Stechen auf der rechten Brustseite; nach 14 Tagen Blutspucken. Vom 8. 1. bis 25. 2. 1918 im Lazarett mit Fieber zwischen 38 und 39 und Nachtschweiß, als Tuberkulose behandelt. Nach der Entlassung arbeitete Patient nicht mehr, da er immer noch hustete und öfters reines Blut spuckte. Im Mai 1918 Internierung in der Schweiz, Davos.

Status vom 6. 5. 1918 (laut Internierten-Krankengeschichte): Anämischer Patient von mäßig gutem Ernährungszustand, Größe 1,54 m, Gewicht 57 kg mit Unterkleidern, Achseltemperaturen bis 37,1, Schmerzen auf der rechten

Brustseite, Schlaf oft durch starken Reizhusten unterbrochen, bei Bewegungen starke Atemnot, Auswurf mit Blut, bei Untersuchung auf Tuberkelbazillen wiederholt negatives Ergebnis. Thorax leicht faßförmig. Auf der rechten Thoraxhälfte zahlreiche Narben von pointes de feu. Herz: normale Lage und Größe. Lungen: rechts Dämpfung von der Spitze bis zur Basis, nach abwärts intensiver werdend, namentlich vorn. Über der ganzen Seite scharfes vesikobronchiales Atmen und mäßig zahlreiche feine bis mittlere halbfeuchte Rhonchi. Links Schallverkürzung bis dritte Rippe vorn und Mitte Scapulae hinten. Daselbst Atmung etwas rauh. Im II. Interkostalraum vorn einzelne knackende Rhonchi. Abdomen ohne Besonderheit.

Diagnose: Tuberculosis pulm.? Rechts III, links I.

Verlauf: Temperaturen bis 37. 2 bis 3mal täglich blutiger Auswurf, in dem Tuberkelbazillen bei wiederholter Untersuchung nicht nachweisbar waren. Das pathologische Institut Zürich, an welches das Sputum wegen Verdacht auf Tumor gesandt wurde, konstatierte Leukozyten, Lymphozyten und Alveolarepithelien, dagegen keine Gewebsstücke oder Zellverbände.

25. 7. 18. Röntgenbild (Abb. 1) zeigt: Rechts einen dichten, undurchsichtigen Schatten, der von unten bis in die Höhe der zweiten Rippe reicht, wo er in nach oben konvexem Bogen scharf abschneidet. Links vergrößerten Hilusschatten.

29. 7. 18. Nachdem Patient schon etwa 2 Wochen an Übelkeit und Brechreiz gelitten hat, erwacht er letzte Nacht plötzlich, hustet ca. einen halben Nachttopf voll blutigen, dann reichliche Mengen dünnflüssigen schaumig-eitrigen Sputums von fadem Geruch aus. Dabei intensives Übelkeitsgefühl, Puls bis 140, Atemnot. Gegen Abend Fieber bis 39, Zyanose, quälender Hustenreiz. Patient hat einige Spucknäpfe voll rötlichen, zum Teil bröckelig-klumpigen Sputums expektoriert.

3. 8. 18. Im Laufe der nächsten Tage bessert sich unter Kampfer- und Kodeïnmedikation der zeitweise bedrohliche Zustand. Erscheinungen einer Aspirationspneumonie links hinten unten verschwinden und die Temperatur fällt zur Norm ab. Mittlerweile finden sich auch im an Menge abnehmenden Auswurf weißliche bis zu Fünffrankenstück große Häute, die vom pathologischen Institut Zürich für Echinokokkusmembranen erklärt werden. Skolizes können trotz Durchsuchung zahlreicher Präparate nicht entdeckt werden. Die Leukozyten sind zumeist eosinophil. Elastische Fasern sind in geringer Zahl vorhanden, dagegen keine Tuberkelbazillen. Eosinophile Leukozyten im Blute 3—6%.

Diagnose: Geplatzte Echinokokkusblase im Mittellappen. (Dr. Philippi, behandelnder Arzt seit 29. 7. 18.)

5. 8. 18. Bei der Durchleuchtung sieht man im Mittellappen eine Blase mit abgeflachter welliger Kuppe. Herz und Mediastinum sind etwas nach links verschoben (Abb. 2).

16. 8. 18. Der Blasenschatten ist kleiner, das Zwerchfell ist rechts leidlich beweglich.

Während des weiteren Kuraufenthaltes nimmt der Auswurf an Menge ab (20—50 ccm), enthält zumeist Blut und ist sonst schleimig-eitrig. Untersuchung auf Tuberkelbazillen wiederholt mit negativem Ergebnis. Dann und wann

sind Membranstücke und Skolizeshäckchen vorhanden. Temperatur nach Gehen bis 37,5, sonst bis 37.

5. 4. 19. Eine Röntgenaufnahme (Abb. 3) zeigt den Herd kompakter und kleiner als früher.

10. 7. 19. Lungenbefund: rechts vorn von 3.—5. Rippe und vom Sternalrand bis etwas über Mamillarlinie absolut gedämpft. In diesem Bezirk Atmung unrein. Im 2. und 3. IKR. spärliche, zähe, knarrende Rhonchi. Rechts hinten um Angulus scapulae umschriebene Dämpfung. Links wie früher.

15. 9. 19. Bei dorso-ventraler Durchleuchtung Echinokokkusblase scharf abgegrenzt sichtbar, etwa der früheren Aufnahme (Abb. 3) entsprechend. Bei ventro-dorsaler Durchleuchtung rechts diffuse Verschattung der unteren Partien, Zwerchfell etwas hochgezogen, nicht so beweglich wie links. Da eine Spontanheilung nicht mehr zu erwarten ist, wird beschlossen, einen künstlichen Pneumothorax anzulegen, zunächst um Adhärenzen festzustellen und so eine Pneumotomie vorzubereiten.

3. 10. 19. Es wird im 6. Interkostalraum etwa in der hinteren Axillarlinie eingestochen. Anfangsdruck — 6—4 (cm Wasser). Füllung 375 ccm Sauerstoff, Schlußdruck — 2—1 (Dr. Alexander).

4. 10. 19. Da die Anlage gelungen ist, wird versuchsweise der Pneumothorax weitergeführt. Nachfüllung: Anfangsdruck — 3. Füllung 400 ccm Stickstoff, Schlußdruck — 1. Danach reichlicher Auswurf von mikroskopischen Membranteilchen, keine Skolizes.

7. 10. 19. Ein heute aufgenommenes Röntgenbild zeigt den Herd an der gleichen Stelle wie früher. Nach außen unten davon ist ein kleiner Randpneumothorax zu sehen, oberhalb vom Herde bis zur Spitze dagegen unveränderte Lungenzeichnung.

11. 10. 19. Beim Eingehen mit der Pneumothoraxnadel im 1. und 2. Interkostalraum von vorne gelangt man in eine feste Schwarte. Nachfüllung an der alten Stelle: Anfangsdruck um 0, Füllung 250 ccm Stickstoff, Schlußdruck + 2. Patient gibt Druckgefühl an.

16. 10. 19. Nachfüllung: Anfangsdruck — 1, Füllung 550 ccm Stickstoff, Schlußdruck + 1.

21. 10. 19. Nachfüllung: Anfangsdruck ± 0, Füllung 250 ccm Stickstoff, Schlußdruck + 2.

25. 10. 19. Nachfüllung: Anfangsdruck — 2, Füllung 400 ccm Stickstoff, Schlußdruck + 3. Danach Hautemphysem in der Umgebung des Stiches.

Sputum enorm vermehrt, Temperatur ab und zu bis 37,6. Allgemeinbefinden verschlechtert.

29. 10. 19. Eintritt ins Krankenhaus Davos.

Status: Mittelgroßer, kräftig gebauter Mann in gutem Ernährungszustand. Ausgesprochene Trommelschlegelfinger, Brust gut gewölbt, rechts Exkursionen geringer.

Lungenstatus: Rechts vorn von oben bis 3. Rippe Lungenschall. Von 3. bis 5. Rippe absolute Dämpfung, medialwärts bis 2 Finger rechts vom rechten Sternalrand reichend, lateralwärts an Intensität langsam abnehmend. Markierung mit Jodtinktur. Von 5. Rippe abwärts tief tympanitisch (Pneumo-

thoraxschall). Atmung über der Spitze leise vesikulär, ohne Nebengeräusche. Im 3. und 4. Interkostalraum (Dämpfungsbezirk) unreines Vesikuläratmen mit ziemlich zahlreichen, feinen bis mittleren Rhonchis nach Husten. Nach unten Atmung leise, stellenweise übertönt von Hautemphysem-Knistern. Rechts hinten guter Lungenschall bis Mitte Scapulae. Dann relativ gedämpfte Zone bis Angulus scapulae, von Wirbelsäule bis nach außen reichend und nach vorne in die absolut gedämpfte Zone übergehend, darunter: medial tief tympanitisch (Pneumothoraxschall), lateral bis nach vorn hoch tympanitischer Schachtelton (Hautemphysem). Atmung oben bis Dämpfung leise vesikulär. Im Dämpfungsbezirk seltene leise Rhonchi, nach abwärts Atmung übertönt vom Hautemphysem-Knistern. Linke Lunge: Leichte Spitzendämpfung mit etwas unreinem Atmen, sonst ohne Besonderheit. Herz: Relative Dämpfung: rechter Sternalrand, Mamillarlinie; Töne rein. Puls 124 nach Untersuchung. Durchleuchtung: In dorso-ventraler Richtung ist rechts von oben bis 3. Rippe Lungenzeichnung zu sehen, dann folgt, entsprechend der absoluten Dämpfung, ein dichter Schatten bis zur 5.Rippe, der sich lateralwärts zu einer bandförmigen Adhäsion verschmälert. Unterhalb vom dichten Schatten ist lateralwärts Pneumothorax zu sehen. Bei Durchleuchtung in Richtung von hinten medial nach vorn lateral ist ein von unten nach oben sich verschmälernder, medialwärts scharf abgegrenzter Pneumothorax zu sehen.

Allgemeinbefinden: In letzter Zeit immer Abendtemperatur im Munde bis 37,6. Keine Nachtschweiße. Husten sehr viel. Auswurf 100—200 ccm, eitrig, wenig schleimig, enthält Leukozyten und Detritus, dagegen keine elastischen Fasern, Echinokokkusmembranen oder Skolizes. Atemnot seit Pneumothorax mehr, vorher nur beim Steigen. Kein Herzklopfen, Appetit wenig, Schlaf durch Husten gestört. Nie Urtikaria gehabt.

30. 10. 19. Operation in Lokalanästhesie nach 0,0003 Skopolamin + 0,02 Morphium: Durchtrennung in horizontaler Richtung von Haut und Fett in der Höhe des 3. Interkostalraumes rechts vorn. Die Fasern des Musculus pectoralis major werden stumpf voneinander getrennt und die von der 3. und 4. Rippe entspringenden Zacken des Musculus pectoralis minor mit Raspatorium gelöst. Die 3. und 4. Rippe werden von zwei Finger rechts vom rechten Sternalrand ab in Ausdehnung von ca. 6 cm subperiostal reseziert. Kein Pleuraspiel zu sehen. Im Bett der 4. Rippe, etwas innerhalb Mamilla, wird in der Richtung nach oben und einwärts vorsichtig punktiert und Eiter aspiriert. Die Kanüle wird liegen gelassen und mit Thermokauter und Kropfsonde der Stichkanal erweitert. Nach Durchdringung einer ca. 2 cm dicken festen Lungenschicht entleert sich Eiter. Bei weiterem Dilatieren mit dem Kauter bekommt Patient einen starken Hustenanfall, durch den, wie nachher festgestellt werden konnte, die gesamten Echinokokkusmembranen mit Eiter (ca. 200 ccm zusammen) auf einmal ausgestoßen werden. Der ganze Vorgang hat Ähnlichkeit mit dem Durchtreten der Plazenta durch die Vulva. Danach präsentiert sich das Bett der Echinokokkusblase als eine scharf demarkierte, wie mit Epithel ausgekleidete, etwas über zitronengroße Höhle. Eine Bronchusöffnung ist nicht mit Sicherheit zu sehen, dagegen muß, nach dem Geräusch der durchströmenden Luft zu schließen, eine solche vorhanden sein. Die Höhle selbst wird mit Gaze lose drainiert (ein Gummidrain erzeugt starken Husten) und die äußere Wunde

durch eine Kompresse und Heftpflaster verschlossen. Schon während der Operation spuckt Patient Blut. Abendtemperatur 38,7.

31. 10. 19. Offenbar war der äußere Verband zu luftdicht, denn es zeigt sich heute ein großes subkutanes Emphysem, das beiderseits bis zur Mandibula und zum Ligamentum Pouparti reicht. Die Atmung ist dadurch etwas behindert. Außerdem spuckt Patient im Laufe des Tages unter großem Hustenreiz ca. 20 ccm reines Blut. Temperatur 38,3; Puls 134.

3. 11. 19. Unter Pantopon- und Morphiummedikation und nach festerer Stopfung der Lungenhöhle und Spreizung der Haut- und Muskelwunde, die nur lose mit Gaze zugedeckt wird, geht das Emphysem langsam zurück. Am Halse und am Thorax ist es noch vorhanden, aber in bedeutend geringerer Tiefenausdehnung. Temperatur und Puls sinken. Temperatur 37,2, Puls 92. Sputum noch wenige Kubikzentimeter, schleimig-eitrig, etwas sanguinolent.

5. 11. 19. Nach Tamponieren jeweilen noch einige blutige Sputa. Temperatur und Puls normal.

Durchleuchtung: kein Exsudat. Bei schräger Durchleuchtung großer Pneumothorax, Schatten des Herdes kleiner. Nachfüllung: Anfangsdruck — 3 — 2, Füllung 300 ccm Luft, Schlußdruck + 2 + 3. Vor der Nachfüllung kann Patient bei geschlossenem Mund und Nase einige Male durch die Lungenfistel atmen, wobei die Luft unter hörbarem Geräusch durch die Höhle pfeift. Nach der Nachfüllung ist das Atmen durch die Fistel schwieriger.

10. 11. 19. Durchleuchtung: Kein Exsudat, Pneumothorax idem, Herd kleiner. Wundsekretion gering. Nachfüllung: Anfangsdruck — 3 — 1. Füllung 250 ccm Luft, Schlußdruck + 1 + 3. Fistelatmen noch vorhanden.

15. 11. 19. Durchleuchtung: Ziemlich großer Pneumothorax, unten lateralwärts in scharfer Linie abschließend; da wo früher die Blase war, längsgerichtete ovale Aufhellung. Nachfüllung: Anfangsdruck — 4 — 1. Füllung 400 ccm Luft, Schlußdruck + 3 + 4. Vor- und nachher Durchpfeifen möglich. Wunde gut aussehend, schon bedeutend kleiner, Sekretion gering. Die hintere Wand der Wundhöhle ist nun nahezu vollständig mit der vorderen Höhlenwand, die vorn mit dem Thorax adhärent ist, verklebt. Es konnte genau verfolgt werden, wie die Höhle in dorso-ventraler Richtung rasch an Durchmesser abnahm, während eine Annäherung der medialen und lateralen Höhlenwand infolge fester Adhärenzen mit der vorderen Brustwand nur in geringem Grade möglich war. Auswurf: noch einige schleimig-eitrige Fetzen, nicht mehr blutig.

21. 11. 19. Unterhalb Rippenbogen rechts noch letztes Emphysemknistern. Durchleuchtung: großer Pneumothorax hinten oben und unten, besonders bei schräger Durchleuchtung sichtbar. Lunge erscheint auf das Adhäsionsgebiet zusammengedrückt. Exsudat null.

Letzte Nachfüllung: Anfangsdruck — 1 + 1, Füllung 300 ccm Luft, Schlußdruck + 3 + 5. Wundsekretion ganz gering, Wunde viel kleiner, seit heute nach der Nachfüllung kein Durchpfeifen mehr. Sputum fast null.

1. 12. 19. Austrittsstatus. Thorax: rechts unten beim Atmen etwas zurückbleibend. Wunde nur noch oberflächlich, gut granulierend, sie selbst und Umgebung leicht eingezogen. Lungen: rechts vorn guter Lungenschall, unten lateral besonders tief und sonor (Pneumothorax). Atmung über der Spitze etwas leiser als links, im 3. und 4. Interkostalraum (über- und unterhalb Ope-

rationswunde) feine bis fast grobe Geräusche in mäßiger Zahl (Lunge und Pleura). Nach unten Atmung leiser, besonders lateral. Rechts hinten oben leise knurrendes Atmen, nach unten noch leiser. Linke Lunge wie beim Eintritt. Herz: zweiter Pulmonalton akzentuiert, Puls nach Untersuchung 108, sonst ohne Besonderheit. Allgemeinbefinden: Temperatur bis 37,2, meist unter 37. Selten Husten, Auswurf fast nur Rachenschleim, darin Leukozyten, auch eosinophile, Alveolar- und Plattenepithelien. Bei raschen Bewegungen etwas Engigkeitsgefühl und Herzklopfen. Appetit gut, Gewicht 53,5 kg.

8. 1. 20. Kontrolluntersuchung: Patient sieht sehr gut aus, geht nächstens als arbeitsfähig nach Deutschland. Trommelschlegelfinger unverändert. Jeden vierten bis fünften Tag Auswurf in sehr geringer Menge. Noch etwas Engigkeitsgefühl bei raschen Bewegungen. Gewicht 56,2 kg. Thorax: Auf der rechten Seite unten Exkursion geringer. Wunde vollständig vernarbt, Narbe eingezogen, weich. Lungen: Verschieblichkeit rechts vorn unten ca. zwei Querfinger breit. Rhonchi im 3. und 4. Interkostalraum geringer und feiner; Atmung unten lauter, sonst ähnlich wie am 1. 12. 19. (Siehe Röntgenbild von heute, Abb. 4).

Epikrise. Der Fall ist interessant sowohl wegen der fast zweijährigen durch mehrere Röntgenbilder illustrierten Krankengeschichte, als auch durch den Versuch einer Pneumothoraxbehandlung.

Die Anamnese und der Befund beim Eintritt in die Internierung lassen in differentialdiagnostischer Hinsicht an die gewöhnlichen, mit Zerstörung des Gewebes einhergehenden Lungenerkrankungen denken, der Häufigkeit nach in erster Linie an Tuberkulose, insbesondere an einen Befund, wie er sich nach abgelaufener Pleuritis exsudativa findet. Das konstante Fehlen von Tuberkelbazillen im blutigen Sputum mußte aber zum mindesten diese Diagnose als fraglich erscheinen lassen. Immerhin konnte ja auch an Blutungen infolge Bronchiektasenbildung nach tuberkulöser Pleuritis gedacht werden.

Die Diagnosen Tumor und Aktinomykose wurden wegen des negativen Sputumbefundes ausgeschlossen.

Wenn wir uns retrospektiv fragen, warum erst nach der Blasenperforation die Diagnose Echinokokkus gestellt wurde, so müssen wir gestehen, daß genügend Symptome für Echinokokkus sprachen und daß die Diagnose schon vorher hätte gestellt werden können, wenn man bloß daran gedacht hätte. Sehen wir uns daraufhin das Röntgenbild vom 27. 7. 18 (Abb. 1) an: Trotzdem die rechte Thoraxhälfte nicht vollständig Platz gefunden hat, ist doch mit Sicherheit so viel zu sehen, daß der in scharfer Linie kuppenartig nach oben abschließende Schatten nur einem dichten, zum mindesten oben kugeligen Gebilde angehören muß. Nach dem auskultatorischen Befund (scharfes vesikobronchiales Atmen über der ganzen Seite) mußte es in der Lunge selbst angenommen werden. Es käme also nur noch eine interlobäre Flüssigkeitsansammlung in Frage, die aber wohl nie so kreisförmig begrenzt sein dürfte. Außerdem würde es sich ja dann wohl um ein Empyem handeln, d. h. der Patient würde fiebern oder lange Zeit gefiebert haben, was in diesem speziellen Falle nicht zutrifft. Berücksichtigen wir dann noch das Blutspucken und den Beruf des Patienten (Metzger), so haben wir weitere Anhaltspunkte, die für Echinokokkus sprechen.

Nach der Perforation der Zyste wurde zunächst in Erwartung einer Spontanheilung mit einem chirurgischen Eingriff zugewartet. Wie der Operationsbefund zeigte, hätte es aber noch lange gedauert, bis die sämtlichen derben Blasenmembranen zersetzt und zur Passage durch die Bronchien geeignet gewesen wären. Unterdessen wäre bei der Größe der Höhle infolge der sekundären Eiterung das Lungengewebe immer weniger zur Spontanheilung fähig geworden, ganz abgesehen davon, daß der Allgemeinzustand darunter noch mehr gelitten hätte (Trommelschlegelfinger).

In der Literatur, soweit sie mir zur Verfügung steht, finden sich keine Angaben über den künstlichen Pneumothorax bei Lungenechinokokkus. Was die Beurteilung seiner Zweckmäßigkeit in diesem Falle betrifft, so muß ein Unterschied gemacht werden zwischen diagnostischem und therapeutischem Pneumothorax.

Wie schon in der Krankengeschichte hervorgehoben wurde, war der künstliche Pneumothorax eigentlich nur als diagnostischer gedacht. Er sollte also dazu dienen, mit Sicherheit festzustellen, ob und wieweit die vorne zwischen 3. und 5. Rippe absolut gedämpfte Partie (die dem dichten Schatten auf dem Bilde entsprach) verwachsen war. Dies gelang auch sehr gut. Man konnte auf dem Operationstisch das Gebiet perkutorisch genau umgrenzen und mit Jodtinktur markieren. Es waren dann alle Vorsichtsmaßregeln getroffen, um bei der Operation eine Eröffnung der Pleura zu vermeiden, was beim Eingehen in Eiterhöhlen nicht gleichgültig ist. A priori darf man wohl auch ohne Pneumothorax mit großer Sicherheit annehmen, daß ein randständiger Lungenherd nach einiger Zeit mit der Pleura parietalis verwachsen sein wird. Immerhin muß dann im Operationsplan an ein zweizeitiges Vorgehen gedacht werden.

Der therapeutische Effekt des künstlichen Pneumothorax vor der Operation ist vollkommen negativ: Auswurf vermehrt, Allgemeinbefinden schlechter. Das Verfahren wurde darum auch nicht zu lange fortgesetzt, da man sich seiner Gefahren vollkommen bewußt war: Durch zu hohen Druck im Pneumothorax riskierte man beim Husten ein plötzliches Auspressen großer Membranmengen, an denen der Patient allenfalls erstickt wäre. Bei der Operation selbst stört der Pneumothorax nicht, er schützt im Gegenteil die komprimierten unteren Lungenpartien vor einer Aspiration (Analogon zum künstlichen Pneumothorax mit oberer Resektion bei Lungentuberkulose). Inwieweit der Pneumothorax nach der Thorakotomie die Ausheilung der Wundhöhle begünstigte, kann nach diesem einen Falle nicht beurteilt werden. Immerhin hatte man in dem speziellen Falle den Eindruck, daß seine Wirkung infolge der Entspannung und stärkeren Durchblutung der Kollapslunge für die Vernarbung fördernd war.

Abszeß.

Krankengeschichte. J. P., geb. 1877, Maschinist.

Anamnese: Familie ohne Tuberkulose. Patient war immer gesund, militärdienstpflichtig, leichtes Potatorium. Jetzige Erkrankung: 15. 5. 19. Grippe: Stechen auf der linken Seite, hohes Fieber bis 40, das sich lange hielt und dann langsam subfebril wurde. Gleichzeitig viel Husten und Auswurf, letzterer wechselnd. Im Juni und Juli etwa 4 Wochen außer Bett, aber ohne gutes Be-

finden, öfters Fiebergefühl, Husten und Auswurf vermehrt. Am 3. August auswärts Röntgenaufnahme, Dr. Neumann-Schatzalp (Abb. 5). Die wiederholt vorgenommene Sputumuntersuchung ergab: Beschaffenheit: schleimig-serös-eitrig (dreischichtig); mikroskopisch viele Leukozyten, dann und wann elastische Fasern, nie Tuberkelbazillen, auch nicht mit Antiformin. Da man schon vor Eintritt eine Lungen- oder Pleuraeiterung annahm, wurden wiederholte Probepunktionen, aber ohne positives Ergebnis, vorgenommen.

19. 8. 19. Wegen Verschlechterung Eintritt ins Krankenhaus Davos. Status: Mittelgroßer Patient von mäßigem Ernährungszustand. Andeutung von Trommelschlegelfingern. Temperatur bis 37,8 in axilla. Auswurf ca. 50 ccm. Beschaffenheit wie früher, ohne elastische Fasern. Thorax gut gewölbt. Linke Seite bei tiefem Inspirium etwas nachschleppend. Lungen: rechts perkutorisch und auskultatorisch ohne Besonderheit. Links vorne oben guter Lungenschall, gegen unten etwas verkürzt. Atmung auf der ganzen Seite vesikulär. Links hinten oben bis Mitte Scapulae guter Lungenschall und vesikuläres Atmen. Von Mitte Scapulae bis zwei Querfinger unterhalb Angulus scapulae absolut gedämpft, Atmung vesiko-bronchial, etwas leise, mit wenigen feinen bis mittleren Rhonchis. Abwärts hell und vesikuläres Atmen.

Diagnose: Abgesacktes, nach der Lunge perforiertes Empyem? Lungenabszeß?

Verlauf: Zunächst bis Anfang September unverändertes Befinden, dann unter Temperaturanstieg bis 39 Zunahme des Auswurfs, der oft blutig und zeitweise fötid ist. Menge 60—100 ccm. Elastische Fasern in großer Zahl nachweisbar.

20. 9. 19. Eine ca. 2 Wochen durchgeführte Lagerung nach Quincke beeinflußt den Zustand nicht. Patient expektoriert im Gegenteil heute plötzlich massenhaft blutiges fötides Sputum, in dem sich ganze Lungenfetzen finden.

25. 10. 19. Elektrargol intramuskulär bewirkt keine Änderung. Auf eine einmalige Autovakzine-Injektion folgt eine Fieberperiode mit Sputummengen bis 125 ccm; darin viele elastische Fasern. Gleichzeitig ist eine entschiedene Verschlechterung des Lungenbefundes zu konstatieren. Bei der Durchleuchtung gleicht das Bild immer noch demjenigen vom 3. August 1919. Eine Höhle oder ein Flüssigkeitsspiegel sind nicht zu sehen. Trotzdem kann an der Diagnose Lungenabszeß nicht mehr gezweifelt werden und es wird heute ein künstlicher Pneumothorax angelegt: Einstich im 6. Interkostalraum in vorderer Axillarlinie. Anfangsdruck — 4. Füllung 600 ccm Sauerstoff, Schlußdruck — 1 + 1. Durchleuchtung: links oberhalb und unterhalb vom dichten Schatten Lungenfeld heller als rechts.

26. 10. 19. Nachfüllung: Anfangsdruck — 6, Füllung 500 ccm Luft, Schlußdruck — 2 + 2.

28. 10. 19. Nachfüllung: Anfangsdruck — 7 — 4, Füllung 450 ccm Luft, Schlußdruck — $1^1/_2$ + $1^1/_2$.

30. 10. 19. Nachfüllung: Anfangsdruck — 7 — 4, Füllung 700 ccm Luft, Schlußdruck — $^1/_2$ + 4.

31. 10. 19. Wie schon nach den Druckwerten bei der Pneumothoraxanlage zu schließen war, zeigt sich heute bei der Durchleuchtung kein vollständiger Pneumothorax. Der auf der früheren Röntgenplatte sichtbare Schatten be-

findet sich an der gleichen Stelle. Oberhalb und unterhalb davon ist ein scharf begrenzter, bis zur Parasternallinie reichender Pneumothorax festzustellen. Der Sinus costophrenicus ist frei.

4. 11. 19. Auf heutiger Röntgenplatte (Abb. 6) erscheint im vorher homogenen Schatten eine mandarinengroße Höhle mit verschieblichem Flüssigkeitsspiegel. Nachfüllung: Anfangsdruck — 4 — 1. Füllung 300 ccm Luft. Schlußdruck — 1 + 2.

7. 11. 19. Seit Anlage des Pneumothorax entschiedene Verschlechterung des ganzen Zustandes. Temperatur meist fieberhaft, einmal bis 40.3. Puls bis 130. Allgemeinbefinden und Appetit sehr schlecht. Starke Schmerzen auf der linken Seite. Quälender Husten und viel Auswurf, meistens über 100 bis 140 ccm, oft blutig, mit vielen elastischen Fasern, vielfach in Form zusammenhängender Alveolargerüste. Lungenstatus: rechts ohne Besonderheit, links vorne bis Mitte Sternum und bis unten Pneumothorax medial Atmung etwas hörbar, lateral aufgehoben. Links hinten oben bis Mitte Scapulae Pneumothoraxschall, Atmung sehr leise, knurrend. Dann bis unterhalb Angulus scapulae und von zwei Querfinger links von den Dornfortsätzen bis hintere Axillarlinie ungefähr kreisrunder, absolut gedämpfter Bezirk, nach unten bis auf die Höhe des 9. Brustwirbel-Dornfortsatzes reichend. Atmung unrein vesikobronchial mit vereinzelten Rhonchis. Abwärts Pneumothoraxschall mit aufgehobener Atmung. Mittels Streichauskultation läßt sich das Adhäsionsgebiet scharf gegen den Pneumothorax abgrenzen und mit Jodtinktur umranden. Durchleuchtung: Der Herd zeigt sich wie auf der Platte vom 4. 11. 19 (Abb. 6). Oben und unten Pneumothorax, kein Exsudat. Bestimmung des Flüssigkeitsspiegels im Sitzen: ca. querfingerbreit unterhalb Angulus scapulae. Markierung mit Jodtinktur.

8. 11. 19. Operation in Lokalanästhesie nach 0,02 Morphium. In der Mitte des Dämpfungsbezirks Hautschnitt von unterhalb Angulus scapulae schräg aufsteigend gegen die Wirbelsäule. Durchtrennung der Latissimus-Muskulatur unter Schonung der spinalen Längsmuskeln. Subperiostale Resektion der 7. und 8. Rippe in Ausdehnung von ca. 5 cm. Pleuraspiel nicht sichtbar. Punktion in senkrechter Richtung auf den Thorax und Aspiration von ca. 10 ccm dünnflüssigen, fetzigen, fötiden Eiters. Entlang der Kanüle stumpfes Erweitern, dadurch starker Hustenanfall und Ausstoßen von Eiter mit dattelgroßen Stücken gangränösen Lungengewebes. Die Abszeßhöhle ist buchtig, der einmündende Bronchus, nach dem Geräusch zu schließen, ziemlich weit. Einführung eines Gummidrains, Auflegen von Borsalbekompressen auf die Muskel- und Hautwunde, lockerer Verband.

19. 11. 19. Glatter Verlauf. Die Temperatur wird bald subfebril und das Sputum vermindert sich auf einige schleimig-eitrige Ballen morgens. Die anfangs reichliche Wundsekretion nimmt rasch ab, die Wunde ist jetzt sauber und granuliert gut. Ein Hautemphysem zeigte sich nicht. Der Gummidrain wird heute entfernt. Bei der Durchleuchtung ist oberhalb und unterhalb vom Adhäsionsgebiet Pneumothorax bis zur Wirbelsäule zu sehen. Außerdem erscheint heute zum ersten Male ein Exsudat, das bis Querfingerbreite über die Zwerchfellkuppe reicht.

Nachfüllung: Anfangsdruck — 7, Füllung 300 ccm Luft, Schlußdruck ± 0 + 3.

26. 11. 19. Befinden gut. Temperatur bis 37,4 (Axilla). Sputum 10 bis 15 ccm. Die Thoraxwunde sieht sauber und gut granulierend aus, ihre Ränder sind vollkommen verklebt, so daß keine Luft mehr durchpfeift. Bei der Durchleuchtung ist ein minimales Randexsudat und unterhalb vom Operationsgebiet die bis zur Mamillarlinie ausgezogene Lunge zu sehen. Oben Pneumothorax.

Letzte Nachfüllung: Anfangsdruck — 7, Füllung 400 ccm Luft, Schlußdruck + 1 + 5.

18. 12. 19. Seit die Thoraxfistel geschlossen ist, hat sich der Zustand stetig verschlechtert: Temperatur steigend, wechselnd, zeitweise bis 40. Sputum zunehmend, durchschnittlich 50—75 ccm, enthält wieder ganze Alveolarverbände. Die verklebten Wundränder wurden zwar wieder geöffnet und ein Drain eingelegt, der aber anscheinend am oberen Pol der Abszeßhöhle liegt und die Progredienz des Prozesses nicht aufhebt. Bald zeigte sich wieder ein Pneumothoraxexsudat (bei Probepunktion gelblich, etwas flockig, sonst durchsichtig, steril), maximal bis zur Zwerchfellkuppe, wodurch der Unterlappen hinten unterhalb vom Operationsgebiet von der Wirbelsäule bis zur hinteren Axillarlinie verklebte. Perkutorisch ist dieses Gebiet intensiv tympanitisch gedämpft, die Atmung ist unrein vesiko-bronchial mit mäßig zahlreichen feinen bis mittleren, halbklingenden Rhonchis, besonders neben Wirbelsäule. Bei der Durchleuchtung und auf dem Röntgenbild (Abb. 7) sieht man, entsprechend dem auskultatorischen Maximum, einen Flüssigkeitsspiegel. Oberhalb vom Operationsgebiet und vorn auf der ganzen Seite Pneumothorax.

19. 12. 19. Da der auskultatorische Befund, die Sputumuntersuchung und besonders das Röntgenbild vom 18. 12. (Abb. 7) eine noch bestehende Abszeßhöhle, etwas tiefer als früher, ergeben, wird der Patient in Äthernarkose nochmals operiert: Erweiterung der alten Operationswunde, Resektion der 9. Rippe paravertebral in Ausdehnung von ca. 6 cm. Im Rippenbett stumpfes Vorgehen durch die fibrös veränderte Lunge, worauf man in eine, durch eine dünne Scheidewand von der noch nicht verheilten früheren Abszeßhöhle teilweise getrennte, neue Abszeßhöhle von ca. 5 cm Durchmesser gelangt. Von oben medial her mündet ein Bronchus mittlerer Größe ein. Breite Eröffnung und Tamponierung mit Gaze. Behandlung der Muskel- und Hautwunde wie bei der ersten Operation.

4. 2. 20. Seither zunehmende Besserung. Nur noch einmal unter Fieberanstieg bis 39 Abstoßung von Lungenfetzchen, sonst Temperatur normal bis leicht subfebril. Sputum maximal bis 20 ccm, meist bedeutend weniger, bei wiederholter Untersuchung keine elastischen Fasern mehr vorhanden. Appetit und Allgemeinbefinden gut. In Durchleuchtung reicht der Pneumothorax nur noch von oben bis 4. Rippe vorn (in Mamillarlinie), wo er durch das hochgedrängte Restexsudat horizontal abschneidet. Darunter ist die Lunge ausgezogen, adhärent, medial dicht, lateral aufgehellt. Herz etwas nach rechts. Die Lungenhöhle hat sich unter täglicher Tamponierung mit Vioformgaze schon bedeutend verkleinert. Die Sekretion ist gering. Die Thoraxwunde ist bis auf den Fistelgang abgeheilt.

8. 3. 20. Der gleichmäßig gute Verlauf wurde am 24. 2. für etwa 1 Woche durch eine typische Grippe unterbrochen: Fieber bis 40, Kopf- und Halsschmerzen, quälender Reizhusten. Dabei waren über der rechten und linken Lunge hinten unten zahlreiche bronchitische Geräusche zu hören. Seit einigen Tagen fieberfrei. In Durchleuchtung kleiner Pneumothorax bis 3. Rippe in Mamillarlinie, Spur von Randexsudat (Abb. 8). Eine Druckbestimmung im 2. Interkostalraum vorn ergibt folgende Werte: -8 ± 0. Keine Nachfüllung.

30. 4. 20. Austrittsstatus: Der Patient ist seit $1^1/_2$ Monaten bei gutem Befinden; zumeist den ganzen Tag außer Bett. Temperatur ausnahmsweise subfebril, in den letzten Tagen bis 37. Auswurf: Spur am Morgen. Appetit sehr gut, Gewichtszunahme. Trommelschlegelfinger wie bei Eintritt. Thoraxfistel seit 1 Woche geschlossen.

Lungenstatus: in Durchleuchtung linkes Zwerchfell hochgezogen. Herz nach links verschoben, noch kleiner Pneumothorax von oben bis 2. Rippe vorn in Mamillarlinie reichend. Lunge hell, keine Höhle sichtbar. Linke Seite bei Atmung etwas zurückbleibend. Linker vorderer Lungenrand auf 5. Rippe, ca. 2 Querfinger breit verschieblich. Links vorn von 2. Rippe bis unten Lungenschall und vesikuläres Atmen. Hinten von unterhalb Spina scapulae bis Operationsnarbe leicht tympanitisch und vesikuläres Atmen ohne Rhonchi. Nach abwärts bis unten leicht tympanitisch gedämpft. Atmung lateral vesikulär, medial vesiko-bronchial mit verlängertem Exspirium, unmittelbar unterhalb Operationsnarbe einige feine bis mittlere Geräusche.

19. 5. 20. Kontrolluntersuchung: Allgemeinbefinden sehr gut. Temperatur unter 37. Auswurf minimal. Wiederaufnahme der Arbeit.

Lungen: In Durchleuchtung Pneumothorax etwas kleiner, geringes Randexsudat. Sonst ähnlich wie bei Austritt.

Epikrise. Differentialdiagnostisch wurde hier an ein abgesacktes, nach der Lunge perforiertes Empyem und an Lungenabszeß gedacht. Den endgültigen Entscheid erbrachte die öfter vorgenommene Sputumuntersuchung.

Bei der Besprechung des künstlichen Pneumothorax ist auch hier der diagnostische vom therapeutischen zu trennen. Man muß sich zwar vollkommen darüber klar sein, daß dies eine willkürliche Abgrenzung darstellt, denn es ist schwer zu sagen, wo der eine aufhört und der andere beginnt, d. h. von welchen Füllungsmengen und Drucken an eine deutliche Einwirkung auf den statischen und dynamischen Zustand der Lunge angenommen werden kann. Nur in einem bestimmten Falle ist eine sichere Auskunft über die Verwachsungsverhältnisse der beiden Pleurablätter zu erhalten, ohne die Lunge zu alterieren: wenn nämlich ein mehrmaliger Versuch einer Pneumothoraxanlage (insbesondere auch in der Umgebung des Lungenherdes) negativ ausfällt, d. h. wenn eine Obliteratio pleurae totalis besteht. Ich möchte dann von einem diagnostischen Pneumothoraxversuche sprechen. In einigen wenigen Fällen reicht bei Ersetzung eines bestehenden Pleuraexsudates durch Gas ein einziger Eingriff aus, um sich vollständig über die Pleuraverhältnisse zu unterrichten. In den meisten anderen Fällen wird jedoch eine einmalige mäßige Füllung (etwa 500 ccm) zur Orientierung über den Pleuraraum nicht genügen. Weder dürfte sich das andere Extrem (totaler Pneumothorax), noch die Ausdehnung von Verwachsungen mit Sicherheit feststellen lassen. Man wird also nach der gelungenen

Anlage unwillkürlich weiterhin nachfüllen, und zwar um so eher, je günstiger die Lungenerkrankung beeinflußt wird. Verhindern aber Verwachsungen eine genügende Entspannung und Kompression der Höhle, und kommt es vielmehr zu einer Reizung des Herdes mit ihren drohenden Gefahren (Fortschreiten des Lungenprozesses und Infektion der Pleurahöhle), so ist unbedingt vor einer Forcierung zu warnen, zumal man ja fast niemals mit Sicherheit Fremdkörper in der Abszeßhöhle oder als solche wirkende große Lungensequester ausschließen kann. Hier darf dann nicht mehr mit einem operativen Eingriff zugewartet werden.

So liegen die Verhältnisse in unserem Falle: Der künstliche Pneumothorax gelingt, wirkt aber infolge kollapshindernder Verwachsungen und Vorhandensein großer Lungensequester verschlechternd. Darum wird ohne Zeitverlust operativ vorgegangen. Weil der Bronchus in den oberen Pol der Abszeßhöhle einmündete und dadurch die natürlichen Drainierungsverhältnisse ungünstige waren und auch durch den Pneumothorax wegen starker Verwachsungen nicht verbessert wurden, erforderte die zu frühe Entfernung des Drains mit vorzeitigem Wundschluß einen zweiten Eingriff. Der Pneumothorax wurde dann noch so lange weitergeführt, als überhaupt eine Einwirkung auf den Herd der infolge des Exsudats sehr rasch sich verklebenden Lunge anzunehmen war.

Wie liegen nun die Verhältnisse, wenn zwar ein vollständiger Pneumothorax oder ein nahezu vollständiger mit nur strangförmigen Verwachsungen zustande kommt, durch den aber der Lungenprozeß trotzdem nicht günsigt beeinflußt wird, so daß ein chirurgischer Eingriff indiziert ist? Dann muß eben, wie auch ohne Pneumothorax, bei Fehlen von flächenhaften Verwachsungen unter Überdruckatmung (allenfalls nach vorherigem Absaugen des Pneumothoraxgases) die Lunge angenäht und so die Abszeßeröffnung vorbereitet werden. Unser Vorgehen hat sich nach den Verhältnissen des jeweiligen Falles zu richten, ohne unbedingt immer die souveräne Methode (chirurgischer Eingriff) einem bei genügender Vorsicht ungefährlichen Versuche vorzuziehen. Zum Schlusse unserer epikritischen Betrachtung möchte ich zugunsten des diagnostischen Pneumothorax hervorheben, daß er auch in diesem Falle eine genaue Lokalisation der Verwachsungen und somit des Ortes für den Eingriff ermöglichte. Außerdem machte er uns, wie wir es nach Pneumothoraxanlegung bei Lungentuberkulose oft sehen, die vermutete Lungenhöhle auf dem Röntgenbild deutlicher sichtbar. Der therapeutische Nutzen ist wohl nur in einem Schutze der komprimierten unteren Lunge vor Aspiration zu suchen.

Zusammenfassung.

Es erscheint gewagt, an Hand von 2 Fällen sich ein Urteil über die Zweckmäßigkeit eines Verfahrens zu erlauben. Meine Arbeit will aber in erster Linie ein kasuistischer Beitrag sein. Insbesondere gilt dies für den Pneumothorax bei Echinokokkus, allerdings mit dem dringenden Rat zu äußerster Vorsicht bei Anwendung des künstlichen Pneumothorax, sowohl in diagnostischer als auch besonders in therapeutischer Hinsicht, und zwar bei ungeplatzter und bei geplatzter Blase. Die Gefahr einer Suffokation ist zu groß durch die infolge der Windkesselwirkung des Pneumothorax bei Husten leichter als sonst abgehenden Membranen.

Über die Zweckmäßigkeit des künstlichen Pneumothorax beim Lungenabszeß finden sich in der Literatur direkt entgegengesetzte Ansichten. Ich möchte mich auf den Standpunkt stellen, in den Fällen, wo nicht schon von vornherein Klarheit über den Zustand der Pleuren besteht (z. B. bei noch vorhandenem oder abgelaufenem Empyem), den künstlichen Pneumothorax zu versuchen und seine diagnostischen Vorteile auszunützen. Stellt sich aber nicht schon in den ersten Tagen nach der Anlegung zusehends eine Besserung ein, so muß ohne Zeitverlust unbedingt chirurgisch vorgegangen werden. Ob danach der Pneumothorax noch unterhalten werden soll oder nicht, hängt im gegebenen Falle davon ab, inwieweit er, wenn auch nicht durch vollständige Kompression, so doch durch Entspannung und Ruhigstellung der Lunge die Vernarbungstendenz in dem erkrankten Gewebe fördert.

Literaturverzeichnis.

1. Bergmann, H., Die Entspannungsbehandlung (Pneumothoraxtherapie) der Lungeneiterungen. Mitteil. a. d. Grenzgeb. d. Med. u. Chir. Bd. **31**, Heft 3.
2. Billon (Marseille), Künstlicher Pneumothorax bei Lungentuberkulose, Lungengangrän und Bronchiektasien. Ref. Münch. med. Wochenschr. 1912. S. 2902.
3. Brauer (Hamburg), Die Behandlung der chronischen Bronchiektasien und der chronischen Lungeneiterungen überhaupt. Münch. med. Wochenschr. 1912. Nr. 24.
4. — Behandlung von Lungengangrän. Ref. Deutsche med. Wochenschr. 1912. S. 351.
5. — Exakte Diagnose der Pleuratumoren resp. Pleurametastasen. Deutsche med. Wochenschr. 1912. Nr. 37. S. 1768.
6. Brüning, Gegen die Pneumothoraxbehandlung des Lungenabszesses. Deutsche med. Wochenschr. 1919. Nr. 27.
7. Forlanini, Ein Fall von seit 6 Jahren bestehendem, durch künstlichen Pneumothorax behandeltem Lungenabszeß. Münch. med. Wochenschr. 1910. Heft 3.
8. Gerhardt, Künstlicher Pneumothorax bei Lungenabszeß. Münch. med. Wochenschr. 1914. S. 1315.
9. Jacobäus, Einige Erfahrungen bei der Behandlung eitriger Lungenaffektionen. Vortrag in der Schwedischen Ärzte-Gesellschaft. 10. 3. 1914. Ref. Zentralbl. f. inn. Med. 1914. S. 868.
10. Kohlhaas, Lungenabszeßbehandlung mit künstlichem Pneumothorax. Ref. Deutsche med. Wochenschr. 1915. S. 1382.
11. Leschke: Pneumothorax bei Lungenabszeß. Ref. Münch. med. Wochenschr. 1917. S. 285.
12. Reichmann, Heilung eines Falles von Lungengangrän durch den künstlichen Pneumothorax. Münch. med. Wochenschr. 1915. S. 946.
13. Rogge, Der künstliche Pneumothorax bei metapneumonischer kavernöser Lungeneiterung. Deutsche med. Wochenschr. 1918. Nr. 16.
14. Schröder (Schömberg), Der künstliche Pneumothorax als diagnostisches Hilfsmittel zur besseren Erkennung von Lungentumoren. Intern. Zentralbl. f. Tuberkul. 1916. Jahrg. X. S. 354.
15. Tobiesen, Fr., To tilfaelde af Lungengangrän behandlet med Lungenkollaps. Ugeskrift f. Laeger 1918. 40. Aus dem Zentralbl. f. inn. Med. 1919. Nr. 44.
16. Treupel, Die Lungengangrän und ihre Behandlung. Deutsche med. Wochenschr. 1913. Nr. 17.
17. Tzar, Über einen durch den künstlichen Pneumothorax geheilten Fall von Lungenabszeß. Il Policlinico, Oktober 1913, Heft 10. Ref. Intern. Zentralbl. f. Tuberkul. 1914. S. 759.
18. Wellmann, Klinische Erfahrungen in der Behandlung mittels künstlichen Pneumothorax. Beitr. z. Klin. d. Tuberkul. 18. Bd. 1911.

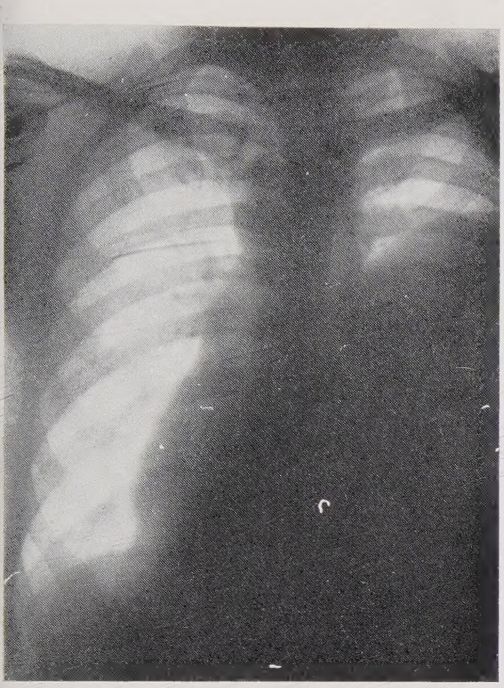

Abb. 1.

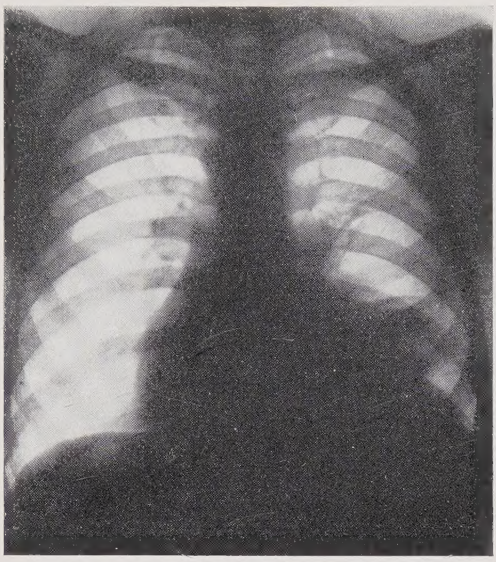

Abb. 2.

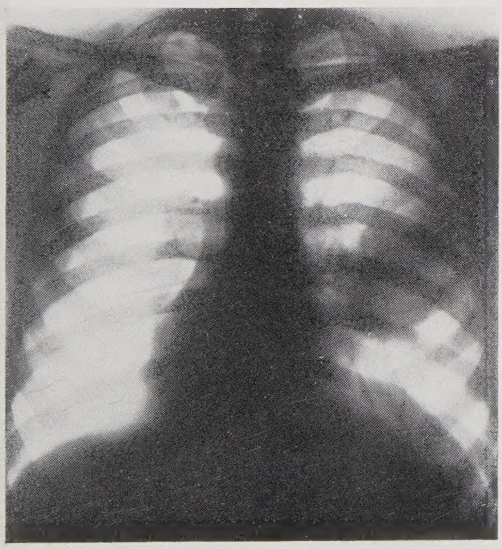

Abb. 3.

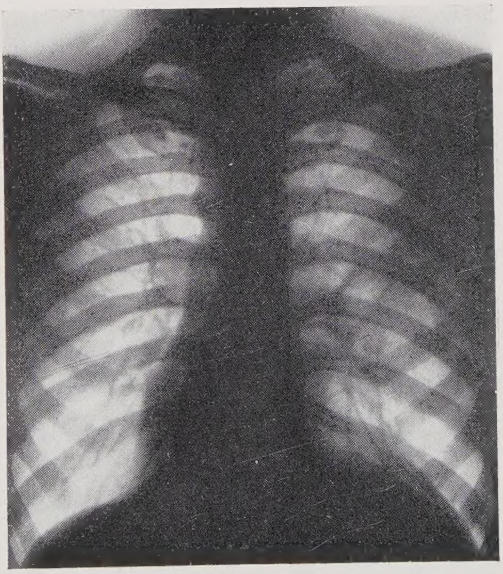

Abb. 4.

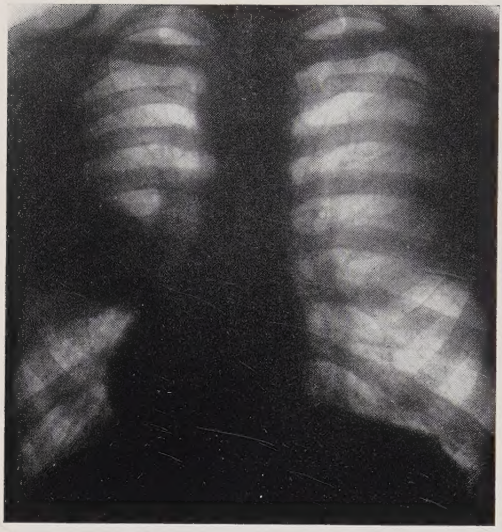

Abb. 5.

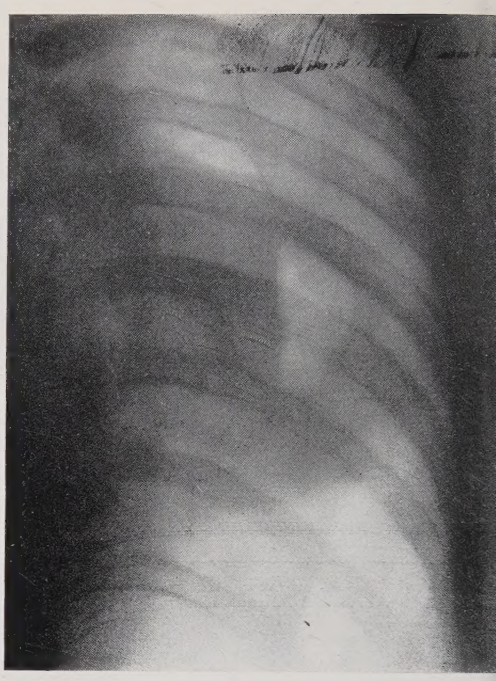

Abb. 6.

Abb. 7.

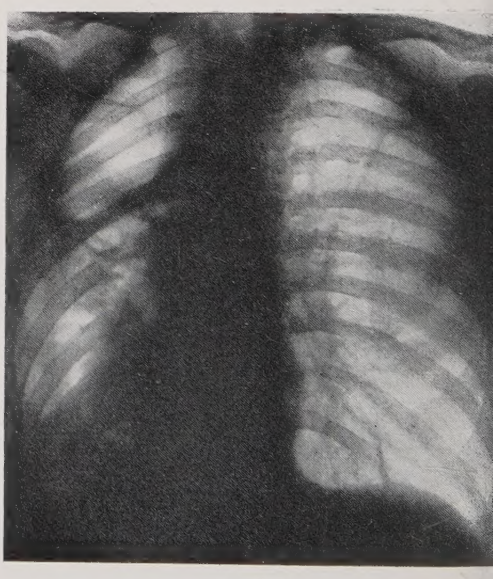

Abb. 8.

Erläuterungen zu den Abbildungen.

Abb. 1. Röntgenaufnahme vom 23. 7. 1918.

Herz: In den oberen Partien nach links verlagert.
Zwerchfell: Links glatt, gut gewölbt; rechts nicht zu sehen.
Lungen: Links Spitze leicht getrübt. Rechts Spitze wie links. Von der Höhe der zweiten Rippe, in nach oben konvexem Bogen beginnend, bis unten dichter Schatten.
Wirbelsäule: Soweit sichtbar, nach rechts konvex.

Abb. 2. Röntgenaufnahme vom 5. 8. 1918.

Herz: Weniger nach links verdrängt, fast an normaler Stelle.
Zwerchfell: Links glatt, gut gewölbt; rechts nicht deutlich zu sehen.
Lungen: Links wie bei Abb. 1. Rechts Spitze wie bei Abb. 1. Untere Partien stark aufgehellt durch Entleerung der Echinokokkuszyste. Diese selbst ist zwischen 3. und 5. Rippe (vorn) medialwärts und nach unten scharf begrenzt zu sehen. Darunter neben der Wirbelsäule dichter Schatten.
Wirbelsäule: Leichte rechts konvexe Skoliose im oberen Brustteil.

Abb. 3. Röntgenaufnahme vom 5. 4. 1919.

Herz: Wie bei Abb. 2.
Zwerchfell: Links wie früher. Rechts entschieden hoch stehend. Lateral ziemlich scharf begrenzt, etwas gewellt; medial durch Adhäsionen unscharf.
Lungen: Links wie früher. Rechts zwischen 3. und 5. Rippe längsgerichteter ovaler dichter Schatten (mit Membranen und Eiter gefülltes Echinokokkusblasen-Bett). Davon ausgehend medialwärts und nach unten strangförmige Schatten.
Wirbelsäule: Wie bei Abb. 2.

Abb. 4. Röntgenaufnahme vom 8. 1. 1920.

Das ganze Bild zeigt wegen Verwendung einer weicheren Röhre viel mehr Zeichnung als die früheren Bilder.
Herz: In beginnender Mittelstellung.
Zwerchfell: Links wie früher. Rechts lateral gut abgegrenzt, ziemlich glatt; medial in seiner Kontur durch Adhäsionen verwischt. Im ganzen hoch stehend.
Lungen: Links mehr Zeichnung als früher, sonst gleich. Rechts ebenfalls ausgesprochene Lungenzeichnung. Neben dem lateralen Resektionsstumpfe der 4. Rippe (vorn) schräg gerichteter ovaler Schattenring. Von ihm ausgehend medialwärts und nach unten dichte Stränge. Der Schattenring dürfte nicht mehr als eine Lungenhöhle zu deuten sein, da sicher beobachtet werden konnte, wie die hintere Wand des Echinokokkusbettes sich mit der Innenfläche der vorderen Thoraxwand verklebte und eigentlich vollständig vernarbte. Der Ring stellt vielmehr die in ihren Dimensionen verkleinerte Begrenzung des Adhäsionsgebietes mit der vorderen Brustwand dar.

Abb. 5. Röntgenaufnahme vom 3. 8. 1919.

In ventrodorsaler Richtung aufgenommen.
Herz: An normaler Stelle. Aortenbogen etwas stark.
Zwerchfell: Beiderseits bucklig.
Lungen: Rechts starke Hiluszeichnung mit Strängen nach unten. Links ist zwischen 7. und 9. Rippe (von hinten) ein, besonders medialwärts, scharf begrenzter ungefähr kreisrunder Schatten zu sehen, der nach außen in den auch rechtssichtbaren tangentialen Mantelschatten übergeht. Daneben starke Hilusschatten und Stränge nach unten.

Abb. 6. Röntgenaufnahme vom 4. 11. 1919.

Blendenaufnahme in ventrodorsaler Richtung, Patient auf der rechten Seite liegend. Der ungleichmäßige Schatten entspricht der auf das Adhäsionsgebiet zusammengedrückten Lunge. Unten ist ziemlich viel vom Pneumothorax zu sehen, oben gerade noch ein kleiner Teil. Im Lungenschatten zeigt sich eine längsgerichtete, halbovale Aufhellung, die medialwärts entsprechend der seitlichen Lagerung in scharfer Linie horizontal abschneidet (Abszeßhöhle mit Flüssigkeitsspiegel).

Abb. 7. Röntgenaufnahme vom 18. 12. 1919.

Blendenaufnahme in ventrodorsaler Richtung im Sitzen. Beim Vergleich mit Abb. 6 sehen wir an Stelle der unteren Pneumothoraxaufhellung einen nach oben horizontal scharf abschneidenden Schatten (Spiegel des Pneumothoraxexsudates). In der Gegend der auf Abb. 6 dargestellten Abszeßhöhle sind die zwei partiell resezierten Rippen und der Gummidrain zu sehen. Darunter ein nach oben horizontal scharf abschneidender dichter Schatten (Flüssigkeitsspiegel der noch bestehenden Abszeßhöhle).

Abb. 8. Röntgenaufnahme vom 10. 3. 1920.

In ventrodorsaler Richtung aufgenommen.

Herz: Nach rechts Begrenzung wie auf Abb. 5, nach links in den Schatten der ausgezogenen verdichteten Lunge übergehend.

Lungen: Rechts wie auf Abb. 5. Links oben Pneumothorax bis zur 6. Rippe hinten. Darunter die schon zum größten Teil ausgezogene und relativ helle linke Lunge. Zwischen 8. und 9. Rippe neben der Wirbelsäule zackige Aufhellung (noch bestehende Abszeßhöhle)

Zwerchfell: Rechts glatt und gut gewölbt, links zeltförmig hochgezogen.